BonAlive® granules

Casos Clínicos | *Ortopedia & Trauma*

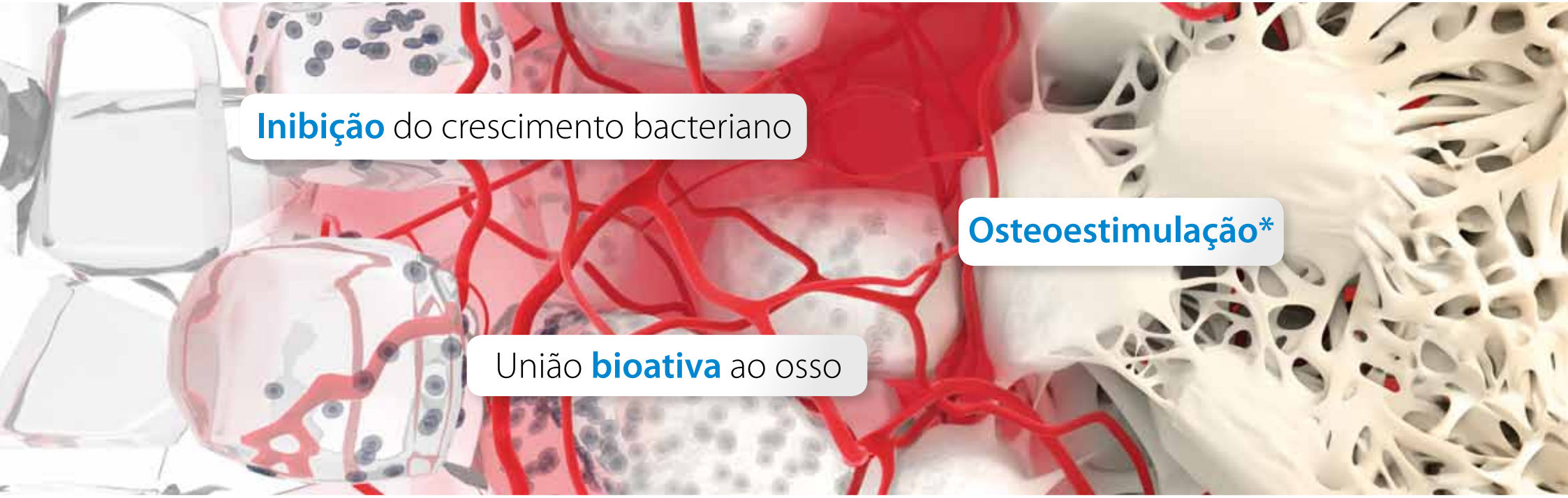

*não-osteoindutivo

BonAlive® BIOMATERIALS LTD

Mecanismo de ação *(após a implantação)*

BonAlive® granules é um biomaterial absorvível utilizado na regeneração óssea e composto por vidro bioativo. Composição: 53% SiO_2, 23% Na_2O, 20% CaO, 4% P_2O_5

Reação em cascata na superfície

Primeira hora

Liberação de íons que aumentam o pH e a pressão osmótica (Na, Ca, P, Si)

- **Inibição do crescimento bacteriano na superfície do grânulo**

Primeiro dia

Formação da camada de sílica gel na superfície do grânulo

- **Precipitação de CaP na superfície**

Primeira semana

CaP cristaliza-se em HA natural

- **União ao osso e promoção da osteointegração**

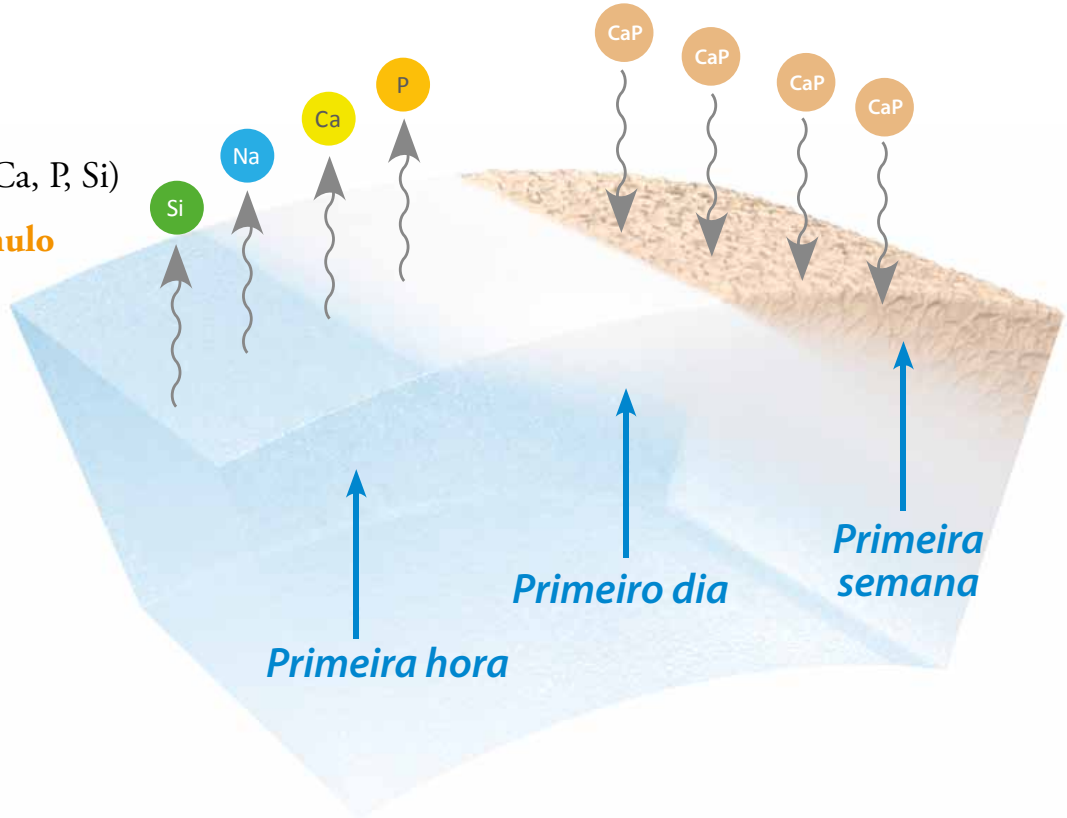

Formação Óssea *(imagens de microscopia eletrônica de varredura)*

Início da formação de hidroxiapatita na superfície do BonAlive® granules

Primeiro dia

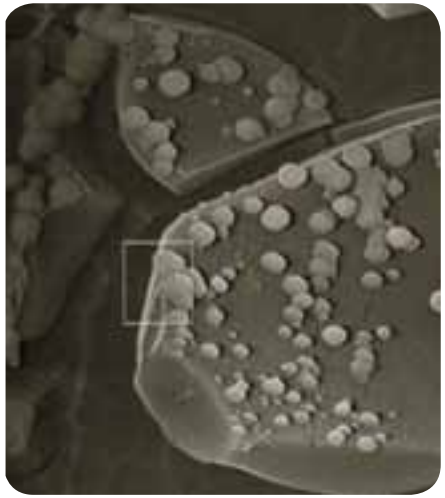

Superfície do BonAlive® granules coberta por hidroxiapatita

Primeira semana

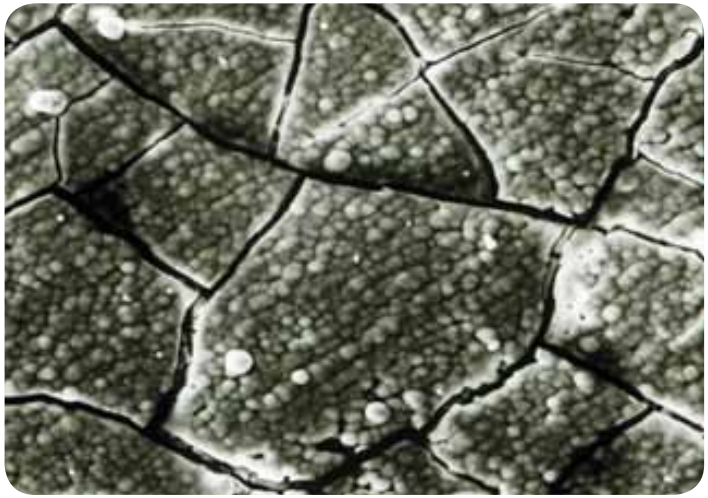

BonAlive® granules une-se ao osso e estimula a formação do novo osso (osteoestimulação*)

6–12 semanas

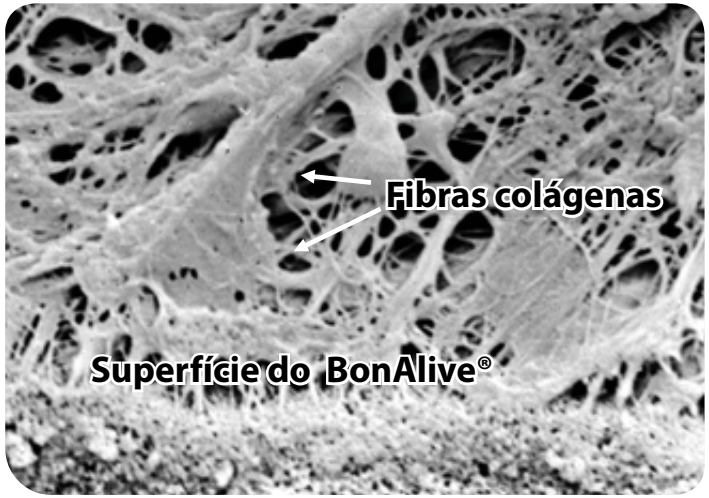

© Hospital Universidade de Turku, Finlândia

Princípios básicos da osteoestimulação*

Osteoestimulação significa que o BonAlive® granules possui a capacidade de:

1) estimular o recrutamento e diferenciação dos osteoblastos
2) ativar os osteoblastos para a produção de osso novo
3) ativar genes específicos nos osteoblastos como resposta à dissolução dos íons do material

A superfície do vidro bioativo não é apenas osteocondutiva, mas também osteoprodutiva, promovendo migração, resposta e diferenciação das células osteogênicas e suas matrizes produtivas.

(Virolainen et al. 1997)

Corte histológico de 20 µm, da região mastóide, 3 meses após a obliteração com BonAlive granules (biópsia humana)



© Hospital Central Paljat-Hame, Finlândia

**não-osteoindutivo*

Inibição do crescimento bacteriano

Foram testadas espécies bacterianas clinicamente importantes, totalizando 29 aeróbicas e 17 anaeróbicas. O crescimento foi inibido em todas as espécies testadas. As espécies selecionadas estão listadas abaixo:

Bactérias Aeróbicas	Inibição do Crescimento
Gram-positivas	
S. epidermidis	Efetivo
S. aureus	Efetivo
S. aureus (MRSA)	Efetivo
E. faecalis	Efetivo
S. pneumoniae	Efetivo

Munukka et al. 2008

Bactérias Anaeróbicas	Inibição do Crescimento
S. difficile	Efetivo
B. adolecentis	Efetivo
E. lentum	Efetivo
P. gingivalis	Efetivo
P. acnes	Efetivo
P. anaerobius	Efetivo

Leppäranta et al. 2008

Bactérias Aeróbicas	Inibição do Crescimento
Gram-negativas	
E. coli	Efetivo
P. aeruginosa	Efetivo
K. pneumoniae	Efetivo
H. influenzae	Efetivo

Munukka et al. 2008

Teste com *P. gingivalis* pigmentado

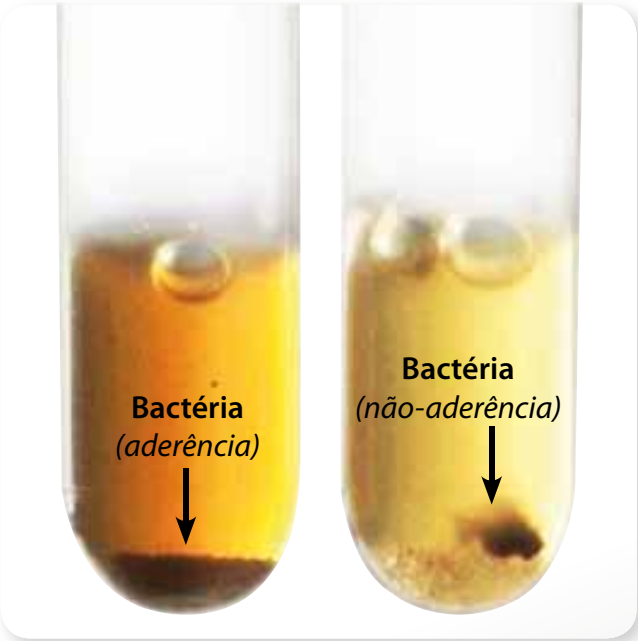

Hidroxiapatita (HA) BonAlive® granules

Stoor P. et al. 1996

Bactericidal effects of bioactive glasses on clinically important aerobic bacteria. *Munukka E. et al. J Mater Sci: Mater Med. 2008;19:27-32.*
Antibacterial effect of bioactive glasses on clinically important anaerobic bacteria in vitro. *Leppäranta O. et al. J Mater Sci: Mater Med. 2008;19:547-551.*
Comparison of antibacterial effect on three bioactive glasses. *Zhang D. et al. Key Engineering Materials. 2006;309-311:345-348.*
Interactions between bioactive glass and periodontal pathogens. *Stoor P. et al. Microbial Ecology in Health and Disease,1996;9:109-114.*
Interactions between the frontal sinusitis-associated pathogen Heamophilus Influenzae and the bioactive glass S53P4. *Stoor P. et al. Bioceramics. 1995;8:253-258.*

Imagens do BonAlive® granules x CaP

Paciente: Homem, com fratura cominutiva no calcâneo.

Procedimento: Todos os componentes para a redução da fratura foram removidos na 8ª semana pós operatória e o cimento de CaP foi colocado. Observou-se a formação de fístula e um processo infeccioso no osso e o debridamento radical foi realizado. A cavidade óssea então foi preenchida com BonAlive® granules (3 meses após a remoção dos componentes).

Evolução Clínica: Aos 12 meses de pós operatório foi observada na área do BonAlive granules, clara osteointegração e cicatrização sem intercorrências.

Rx

Ressonância Magnética

Tomografia Computadorizada

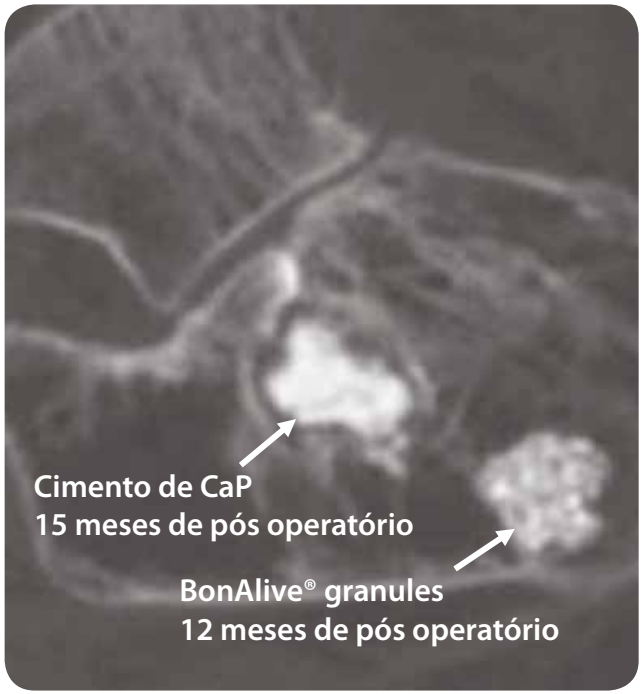

© Hospital Universidade Central de Helsinque, Finlândia

Cisto ósseo ABC na falange proximal de uma criança

Paciente: Criança de 3 anos de idade com cisto recorrente na falange proximal do dedo indicador.

Procedimento: O tumor foi removido, e o defeito foi preenchido com 2 cc de BonAlive granules 0.5-0.8 mm e 2 pedaços de osso autógeno, de 2-3 mm.

Evolução Clínica: Foi realizado o acompanhamento do caso, 1,3,12 e 24 meses pós operatório. Aos 24 meses não foi observada cavidade e a região havia sido preenchida por osso trabecular, de forma homogênea. A falange teve crescimento em comprimento e foi remodelada quase que totalmente para o seu formato natural. O BonAlive® granules não impediu o crescimento natural do osso da criança.

Tratamento de cisto ABC recorrente com vidro bioativo em criança, permite uma boa remodelação e crescimento ósseo. *Lindfors N. Bone, 2009;45(2):398-400.*

Grande cisto ósseo ABC na proximal do fêmur de um jovem

Paciente: Homem, 16 anos, com um grande cisto ósseo aneurismático na proximal do fêmur.

Operation: Na primeira operação a cavidade foi preenchida com osso do próprio paciente, e na segunda operação com substituto ósseo à base de CaP. Em ambos os casos os enxertos foram absorvidos. Na 3ª operação foram utilizados 60 cc/2.0-3.15 mm de BonAlive® granules.

Evolução Clínica: A cicatrização pode ser observada devido às características de osteoestimulação* e lenta reabsorção do BonAlive® granules.

**não-osteoindutivo*

Rx pós operatório imediato

Rx pós operatório (7 meses)

© Hospital Universidade Central de Helsinque, Finlândia

Grande cisto ósseo (ABC) em pelvis

Paciente: Menina de 15 anos com um grande cisto ósseo (ABC) na região pélvica.
Procedimento: O cisto ósseo foi enucleado, o defeito foi fenolizado e preenchido com 60 cc/2.0-3.15 mm de BonAlive® granules.
Evolução Clínica: Aos 9 meses de pós operatório a paciente estava totalmente curada e livre de qualquer sinal de recorrência do cisto.

Rx pré operatório

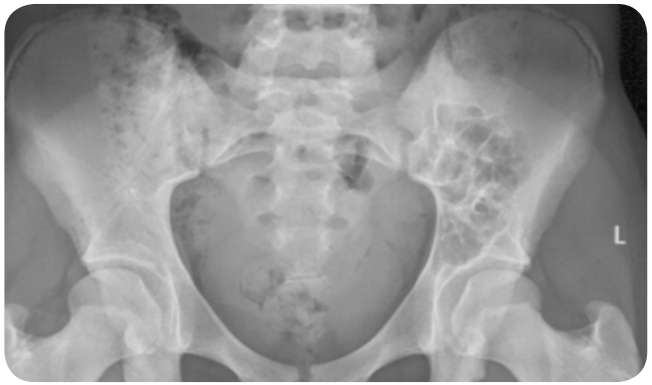

Imagem clínica ilustrando o córtex em torno do cisto ABC.

Rx de pós imediato

Rx de 9 meses pós

© Departamento de Cirurgia Ortopédica Pediátrica, Hospital Universidade de Turku, Finlândia

Fratura de planalto tibial

Paciente: Homem de 57 anos com fratura no planalto tibial.
Procedimento: 15 cc/1.0-2.0 mm de BonAlive® granules foram utilizados para preencher o defeito.
Evolução Clínica: Sem complicações e o estado clínico atual do paciente é excelente. O BonAlive® granules é um biomaterial que reabsorve lentamente, porém houve a remodelação óssea total durante os 11 anos de follow-up.

Rx pós imediato

Rx de 1 ano pós

Rx de 11 anos pós

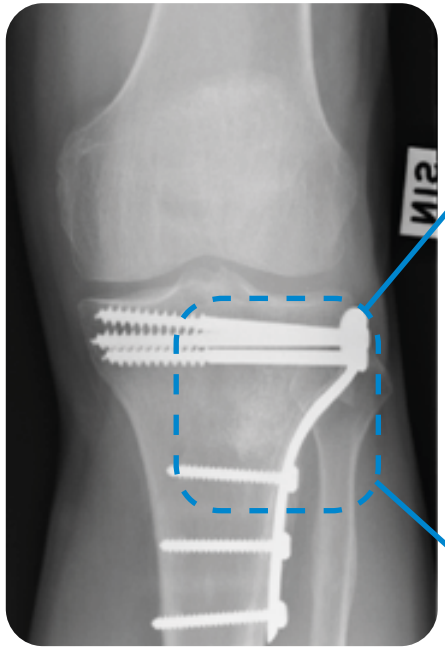

Rx de 11 anos pós

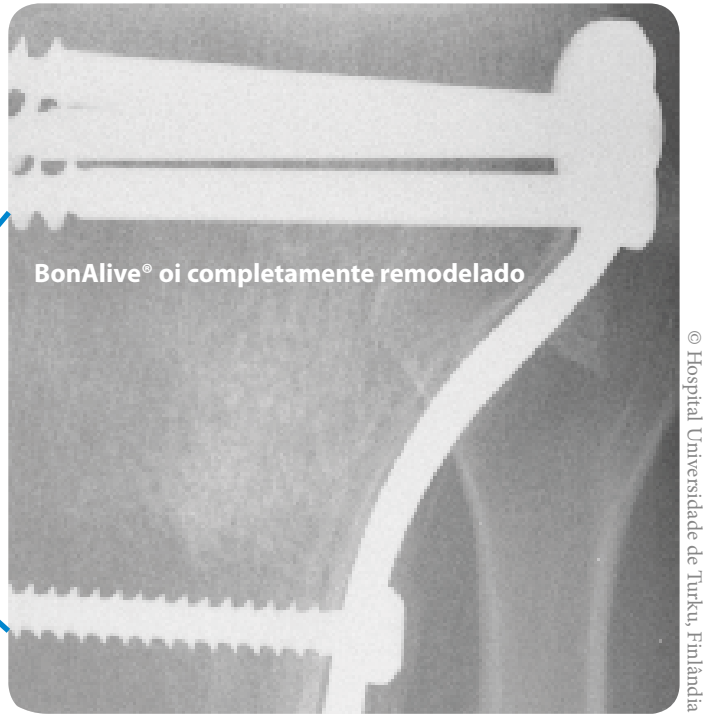

© Hospital Universidade de Turku, Finlândia

Paciente incluído ao seguinte estudo: Vidro Bioativo S53P4 e osso autólogo no tratamento de fratura de planalto tibial. Estudo randomizado de 11 anos de acompanhamento.
Pernaa K. et al. J Long-term Eff Med Impl. 2011;21(2):139-148.

Fratura de ulna com infecção crônica no pós operatório

Paciente: Mulher de 45 anos com fratura na ulna.
Espécie Bacteriana: *Staphylococcus epidermis.*
Procedimento: A fratura foi estabilizada e foi aplicado cimento CaP no defeito ósseo. Aos 2 meses de pós cirúrgico foi observado o aparecimento de uma fístula com a presença de *Staphylococcus epidermis*, portanto infectada. Em uma segunda etapa foi realizada a revisão, com debridamento radical e utilizando enxertia com BonAlive granules (1.0–2.0mm).
Evolução Clínica: Aos 7 meses, após revisão cirúrgica, o paciente recuperou-se bem e o resultado clínico foi considerado bom.

Rx pré operatório

Rx de 2 meses de pós

Rx de 7 meses de pós

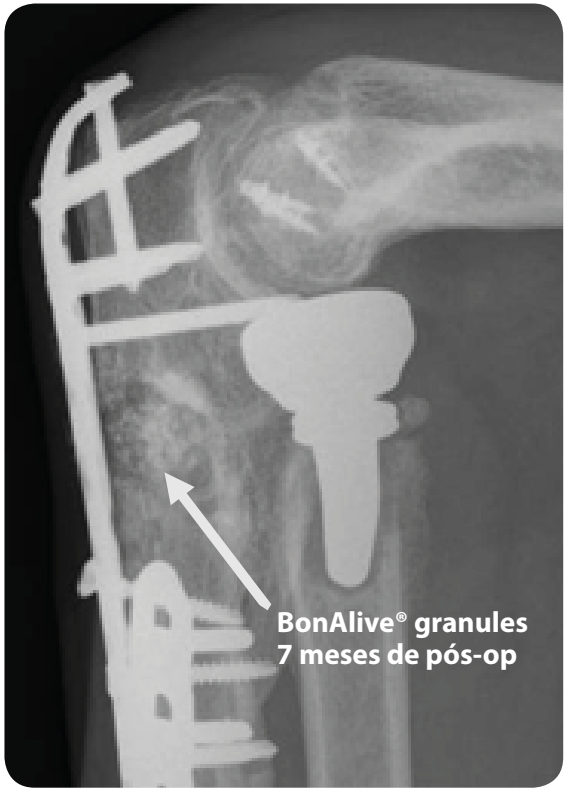

© Hospital Universidade Central de Helsinque, Finlândia

Osteomielite crônica em tíbia distal

Paciente: Homem de 36 anos com osteomielite crônica em tíbia distal. Após o debridamento cirúrgico, o tamanho do defeito era de 100 cc.
Procedimento: O paciente teve uma fratura em pilão num acidente de carro e a fratura foi estabilizada com uma placa anterior na tíbia distal. O paciente foi diagnosticado com severa osteomielite crônica com grande formação de pus na distal da tíbia. A placa de fixação foi removida e a área foi limpa cirurgicamente através de debridamento radical. O defeito foi preenchido com 48 cc de Bon-Alive® granules, de 2.0-3.15mm misturado com a mesma quantidade de osso autólogo.
Evolução Clínica: O tecido mole teve uma boa cicatrização. Entretanto, uma significante parte do córtex anterior da tíbia distal foi removida, houve a formação de novo osso cortical. Após 2 anos e 6 meses de pós operatório, a fusão estava estável e a evolução do paciente continuou a ter sucesso.

Rx de pós imediato

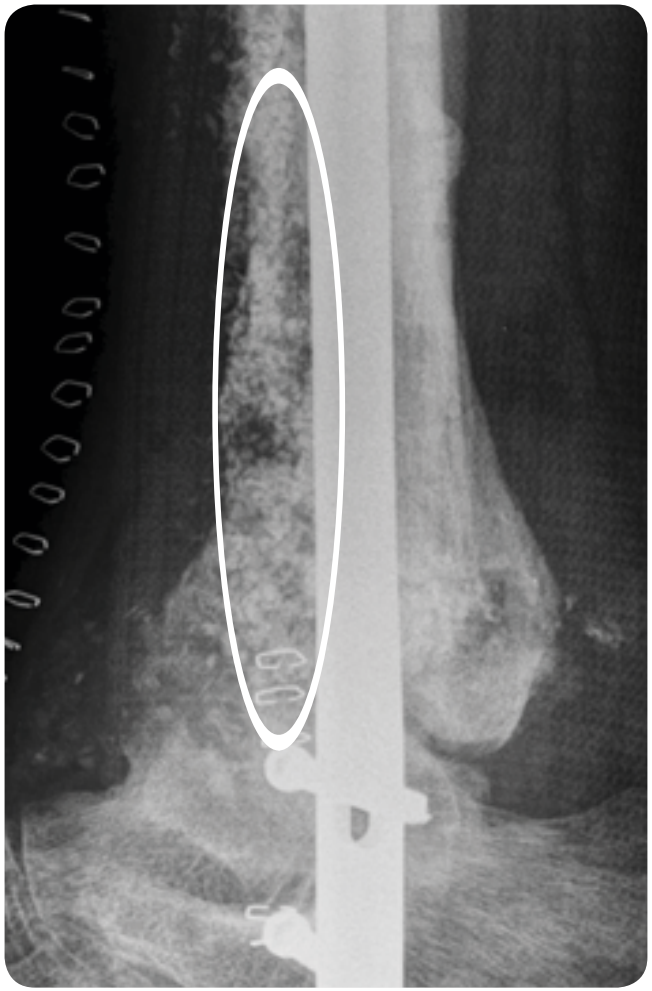

Rx de 2.5 anos de pós

© Hospital Universidade de Turku, Finlândia

Não união de distal da tíbia infectada cronicamente

Paciente: Mulher de 32 anos, hospedeiro tipo A, sofreu um acidente de carro e teve uma fratura exposta, que por sua vez foi tratada com fixador externo.
Espécie Bacteriana: *Staphylococcus aureus.*
Cirurgião: Prof. Carlo Romanò, Istituto Ortopedico Galeazzi, Milão, Itália.
Procedimento: A paciente foi diagnosticado com não união séptica, 9 meses após o trauma. A paciente recusou nova fixação externa. O fixador externo foi removido e, após 15 dias, foi realizada: osteotomia da fíbula, debridamento no foco da não união séptica, aplicação local do BonAlive granules (20 cc/1.0-2.0 mm) e a colocação de uma haste intramedular.

Pré operatório

Rx pré operatório

© Instituto Ortopédico Galeazzi, Itália

Evolução clínica: A cicatrização óssea ocorre aos 6 meses pós implantação. O tecido mole teve boa cicatrização, sem sinais clínicos e laboratoriais de infecção recorrente. Aos 14 meses de pós operatório houve a dinamização da haste, que foi removidas aos 24 meses de pós operatório.

Rx imediato do pós operatório

Rx dos 14 meses de pós operatório

Rx de 24 meses de pós operatório

© Instituto Ortopédico Galeazzi, Itália

Osteomielite crônica na coluna

Paciente: Mulher de 75 anos com formação de abcesso na coluna.
Espécie bacteriana: *Mycobacterium tuberculosis.*

Procedimento: Foi realizada a descompressão posterior de L2-L3 e L3-L4, espondilodese de L2-L5, lombotomia, canalização do abcesso paravertebral, ressecção de L3-L4, descompressão anterior e reconstrução. Foi realizada a fusão posterolateral e colocação de BonAlive granules e osso autólogo (50/50) ao redor do cage anterior.

Ressonância Magnética pré operatória

Tomografia computadorizada pré operatória

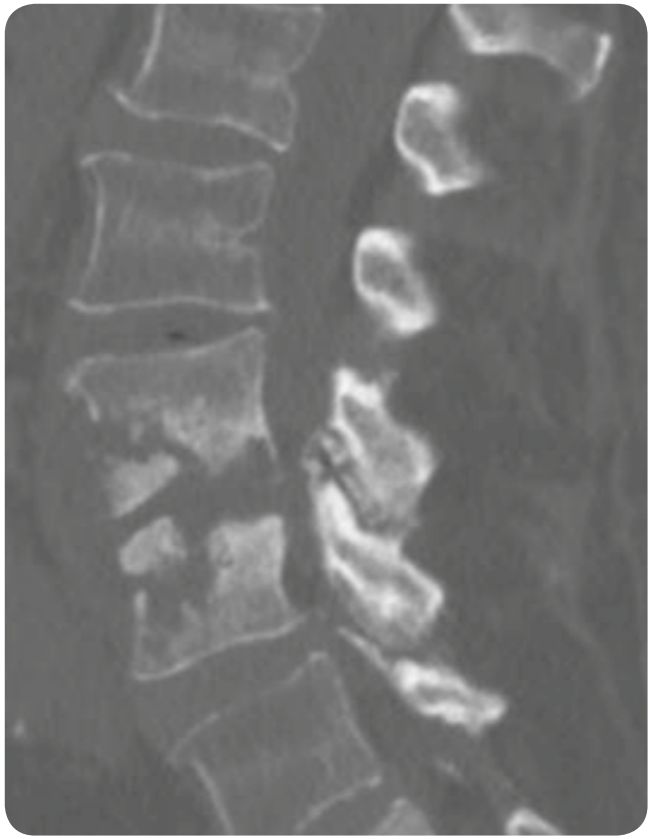

© Hospital Universidade Central de Helsinque, Finlândia

Vidro Bioativo S53P4 como substituto ósseo no tratamento de Osteomielite. *Lindfors NC, J. Bone. 2010;47:212-218.*

Resultado Clínico: Fusão completa após 2 anos da cirurgia. Paciente foi totalmente curada.

Vista Lateral

Rx imediato do pós operatório

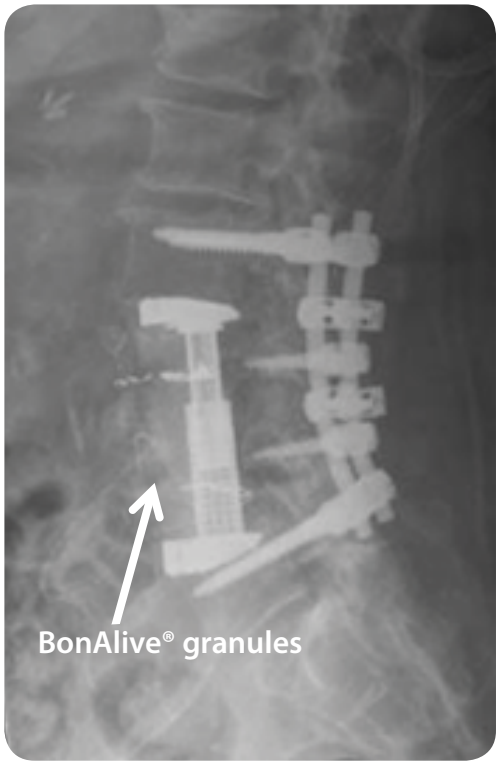

CT de 2 anos de pós

Formação de novo osso

Vista anteroposterior

Rx pós operatório

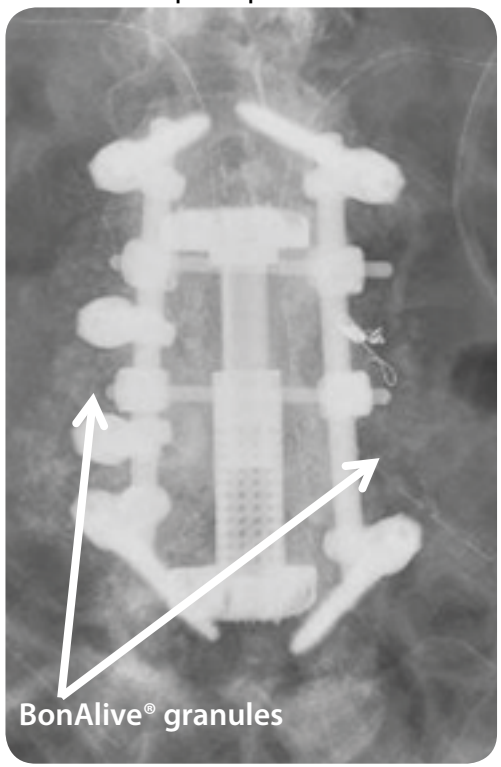

CT de 2 anos de pós operatório

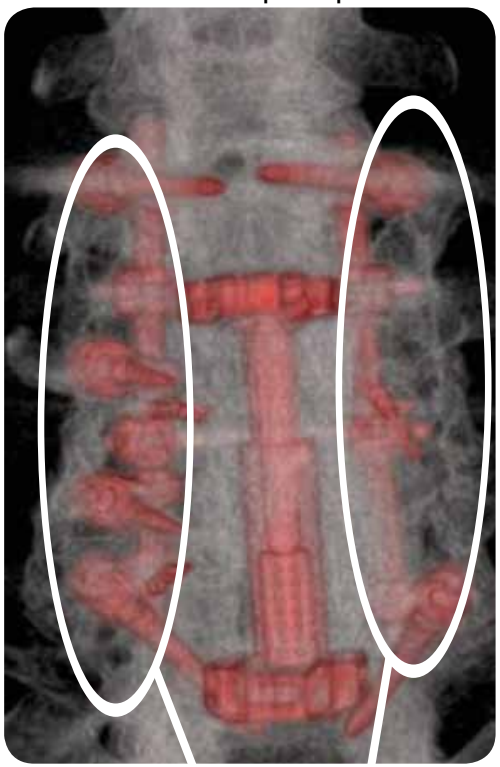

Formação de novo osso

© Hospital Universidade Central de Helsinque, Finlândia

Referências

Mecanismo de ação (osteoestimulação*)

Osteoblast response to continuous phase macroporous scaffolds under static and dynamic culture conditions.
Meretoja VV, Malin M, Seppälä JV, Närhi TO. J Biomed Mater Res. 2008;89A(2):317-325.

Molecular basis for action of bioactive glasses as bone graft substitute.
Välimäki VV, Aro HT. Scandinavian Journal of Surgery. 2006;95(2):95-102.

Intact surface of bioactive glass S53P4 is resistant to osteoclastic activity.
Wilson T, Parikka V, Holmbom J, Ylänen H, Penttinen R. J Biomed Mater Res. 2005;77A(1):67-74.

Granule size and composition of bioactive glasses affect osteoconduction in rabbit.
Lindfors NC, Aho AJ. J Mater Sci: Mater Med. 2003;14(4):265-372.

Osteoblast differentiation of bone marrow stromal cells cultured on silica gel and sol-gel-derived titania.
Dieudonné SC, van den Dolder J, de Ruijter JE, Paldan H, Peltola T, van 't Hof MA, Happonen RP, Jansen JA. Biomaterials. 2002;23(14):3041-3051.

Histomorphometric and molecular biologic comparison of bioactive glass granules and autogenous bone grafts in augmentation of bone defect healing.
Virolainen P, Heikkilä J, Yli-Urpo A, Vuorio E, Aro HT. J Biomed Mater Res. 1997;35(1):9-17.

**não-osteoindutivo*

A reputação do BonAlive® foi construída com base em sólidas evidências clínicas
- *Mais de 20 artigos clínicos publicados e revisados*
- *Mais de uma década de estudos clínicos in vivo randomizados*

Inibição do crescimento bacteriano

Antibacterial effects and dissolution behavior of six bioactive glasses.
Zhang D, Leppäranta O, Munukka E, Ylänen H, Viljanen MK, Eerola E, Hupa M, Hupa L. J Biomed Mater Res. 2010;93A(2):475-483.

Bactericidal effects of bioactive glasses on clinically important aerobic bacteria.
Munukka E, Leppäranta O, Korkeamäki M, Vaahtio M, Peltola T, Zhang D, Hupa L, Ylänen H, Salonen JI, Viljanen MK, Eerola E. J Mater Sci: Mater Med. 2008;19(1):27-32.

Antibacterial effect of bioactive glasses on clinically important anaerobic bacteria in vitro.
Leppäranta O, Vaahtio M, Peltola T, Zhang D, Hupa L, Ylänen H, Salonen JI, Viljanen MK, Eerola E. J Mater Sci: Mater Med. 2008;19(2):547-551.

In situ pH within particle beds of bioactive glasses.
Zhang D, Hupa M, Hupa L. Acta Biomaterialia. 2008;4(5):1498-1505.

Factors controlling antibacterial properties of bioactive glasses.
Zhang D, Munukka E, Hupa L, Ylänen H, Viljanen MK, Hupa M. Key Engineering Materials. 2007;330-332:173-176.

Comparison of antibacterial effect on three bioactive glasses.
Zhang D, Munukka E, Leppäranta O, Hupa L, Ylänen H, Salonen J, Eerola E, Viljanen MK, Hupa M. Key Engineering Materials. 2006;309-311:345-348.

Interactions between the bioactive glass S53P4 and the atrophic rhinitis-associated microorganism Klebsiella ozaenae.
Stoor P, Söderling E, Grenman R. J Biomed Mater Res. 1999;48(6):869-874.

Antibacterial effects of a bioactive glass paste on oral micro-organisms.
Stoor P, Söderling E, Salonen JI. Acta Odontol Scand. 1998;56(3):161-165.

Interactions between the frontal sinusitis-associated pathogen Heamophilus Influenzae and the bioactive glass S53P4.
Stoor P, Söderling E, Andersson OH, Yli-Urpo A. Bioceramics. 1995;8:253-258.

Ortopedia e Trauma

Trauma

Bioactive glass S53P4 and autograft bone in treatment of depressed tibial plateau fractures. A prospective randomized 11-year follow-up.
Pernaa K, Koski I, Mattila K, Gullichsen E, Heikkilä J, Aho AJ, Lindfors N. J Long-term Eff Med Impl. 2011;21(2):139-148.

Bioactive glass granules: a suitable bone substitute material in the operative treatment of depressed lateral tibial plateau fractures: a prospective, randomized 1 year follow-up study.
Heikkilä JT, Kukkonen J, Aho AJ, Moisander S, Kyyrönen T, Mattila K. J Mater Sci: Mater Med. 2011;22(4):1073-1080.

Instrumented spondylodesis in degenerative spondylolisthesis with bioactive glass and autologous bone. A prospective 11-year follow-up.
Frantzén J, Rantakokko J, Aro H, Heinänen J, Kajander S, Koski I, Gullichsen E, Kotilainen E, Lindfors N. J Spinal Disorder Tech. 2011;24(7):455-461.

Posterolateral spondylodesis using bioactive glass S53P4 and autogenous bone in instrumented unstable lumbar spine burst fractures - A prospective 10-year follow-up study.
Rantakokko J, Frantzén J, Heinänen J, Kajander S, Kotilainen E, Gullichsen E, Lindfors N. Scan J Surg. 2012;101(1):66–71.

Tumor ósseo benigno

A prospective randomized 14-year follow-up study of bioactive glass and autogenous bone as bone graft substitutes in benign bone tumors.
Lindfors NC, Koski I, Heikkilä JT, Mattila K, Aho AJ. J Biomed Mater Res. 2010;94B(1):157-164.

Treatment of a recurrent aneurysmal bone cyst with bioactive glass in a child allows for good bone remodelling and growth.
Lindfors NC. Bone. 2009;45:398-400.

Bioactive glass and autogenous bone as bone graft substitutes in benign bone tumors.
Lindfors NC, Heikkilä J, Koski I, Mattila K, Aho AJ. J Biomed Mater Res. 2009;90B(1):131-136.

Osteomielite crônica

Through the looking glass; bioactive glass S53P4 (BonAlive®) in the treatment of chronic osteomyelitis.
McAndrew J, Efrimescu C, Sheehan E, Niall D. Ir J Med Sci. 2013;182(3):509-511.

Clinical Experience on Bioactive Glass S53P4 in Reconstructive Surgery in the Upper Extremity Showing Bone Remodelling, Vascularization, Cartilage Repair and Antibacterial Properties of S53P4.
Lindfors NC. J Biotechnol Biomaterial. 2011;1(5). (An open access journal.)

Bioactive glass S53P4 as bone graft substitute in treatment of osteomyelitis.
Lindfors NC, Hyvönen P, Nyyssönen M, Kirjavainen M, Kankare J, Gullichsen E, Salo J. Bone. 2010;47:212-218.

Publicações Pré clínicas

Bioactive glass as bone-graft substitute for posterior spinal fusion in rabbit.
Lindfors NC, Tallroth K, Aho AJ. J Biomed Mater Res. 2002;63B(2):237-244.

Tissue response to bioactive glass and autogenous bone in the rabbit spine.
Lindfors NC, Aho AJ. Eur Spine J. 2000;9:30-35.

Bioactive glass and calcium carbonate granules as filler material around titanium and bioactive glass implants in the medullar space of the rabbit tibia.
Turunen T, Peltola J, Helenius H, Yli-Urpo A, Happonen, R. Clin Oral Impl Res. 1997;8:96-102.

Long term behaviour of bioactive glass cone and granules in rabbit bone.
Heikkilä JT, Salonen H, Yli-Urpo A, Aho AJ. Bioceramics. 1996;9:123-126.

Protein adsorption properties of bioactive glasses compared to their behaviour in rabbit tibia.
Brink M, Söderling E, Turunen T, Karlsson KH. Bioceramics. 1995;8:471-476.

Bone formation in rabbit cancellous bone defects filled with bioactive glass granules.
Heikkilä JT, Aho HJ, Yli-Urpo A, Happonen R, Aho AJ. Acta Orthopaedica. 1995;66(5):463-467.

BonAlive® granules | Produtos

1 cc

2.5 cc

5 cc

10 cc

BonAlive® granules no aplicador pequeno

Ref. no	Tamanho do grânulo	Quantidade por embalagem
13110	0.5-0.8 mm (pequeno)	1 cc
13120	0.5-0.8 mm (pequeno)	2.5 cc

BonAlive® granules no aplicador grande

Ref. no	Tamanho do grânulo	Quantidade por embalagem
13130	0.5-0.8 mm (pequeno)	5 cc
13140	0.5-0.8 mm (pequeno)	10 cc
13330	1.0-2.0 mm (medium)	5 cc
13340	1.0-2.0 mm (medium)	10 cc
13430	2.0-3.15 mm (grande)	5 cc
13440	2.0-3.15 mm (grande)	10 cc

BonAlive® granules | Instruções de uso

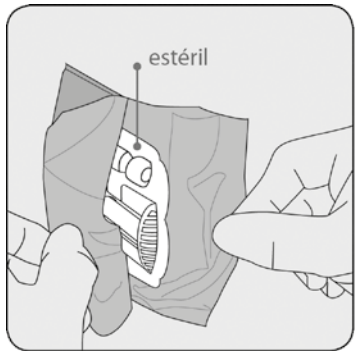

Figura 1
Abrir a bolsa/embalagem e remova a bandeja estéril.

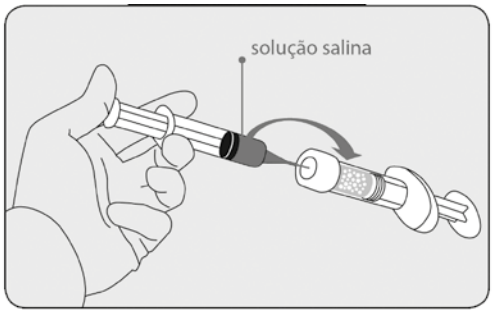

Figura 2
Umedeça os grânulos com solução salina, lentamente, através da membrana da seringa.

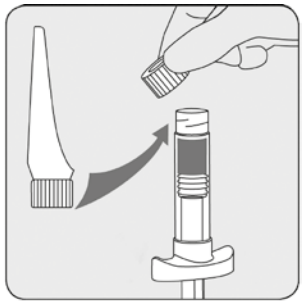

Figura 3
Aperte firmemente a pá no corpo da seringa, na posição horizontal. Empurre o êmbolo para que os grânulos umedecidos deslizem sobre a pá.

Leve o aplicador para o local do defeito e aplique os grânulos umedecidos com a ajuda de um instrumento estéril.

Para ver as instruções completas, verificar bula que acompanha o produto.

Contatos

Quartel-general

BonAlive Biomaterials Ltd
Tel. +358 (0)401 77 44 00
Fax +358 (0)421 91 77 44 00
contact@bonalive.com
Biolinja 12
20750 Turku, Finlândia
www.bonalive.com

Distribuidores

EUROPA

ÁUSTRIA
BonAlive Biomaterials Ltd
Tel. +358 401 77 44 00
contact@bonalive.com
Biolinja 12
20750 Turku, Finland
www.bonalive.com

BENELUX
Leander Healthcare B.V.
Tel. +31 6 418 14 990
info@leanderhealthcare.com
Postbus 167
3450 AD Vleuten
The Netherlands
www.leanderhealthcare.com

DINAMARCA
Mediplast A/S
Tel. +45 4344 4000
info.dk@mediplast.com
Valhøjs Allé 174-176
2610 Rødovre, Denmark
www.mediplast.com

FINLÂNDIA
BonAlive Biomaterials Ltd
Tel. +358 401 77 44 00
contact@bonalive.com
Biolinja 12
20750 Turku, Finland
www.bonalive.com

FRANÇA
BonAlive Biomaterials Ltd
Tel. +358 401 77 44 00
contact@bonalive.com
Biolinja 12
20750 Turku, Finland
www.bonalive.com

ALEMANHA
BonAlive Biomaterials Ltd
Tel. +358 401 77 44 00
contact@bonalive.com
Biolinja 12
20750 Turku, Finland
www.bonalive.com

IRLANDA
BonAlive Biomaterials Ltd
Tel. +358 401 77 44 00
contact@bonalive.com
Biolinja 12
20750 Turku, Finland
www.bonalive.com

ITÁLIA
Medix Italia
Tel. +39 011 5185259
commerciale@medixitaliasrl.it
Via Roma n. 101
10123 Torino, Italy
www.medixitaliasrl.it

NORUEGA
Mediplast Innova AS
Tel. +47 22 09 45 00
info.no@mediplast.com
Enebakkveien 302a
1188 Oslo, Norway
www.mediplast.com

POLÓNIA
Medical Communications
Tel. +48 22 651 97 83
bonalive@medical.pl
ul. Powsinska 34
02-903, Warszawa, Poland
www.medical.pl

PORTUGAL
Atos Medical Spain SL.Sucursal em Portugal
Tel. +351 96 4927781
info.pt@atosmedical.com
Avenida da Liberdade, Nº78 - 1ºB
Vale de Milhaços
2855 - 385 Corroios
Portugal
www.atosmedical.se

ROMENIA
GTS Solution SRL
Tel. +40 (21) 256 0095
office@gotosolution.com
24, Nicolae Rosu Street
District 3, 033106 Bucharest, Romania
www.gotosolution.com

ESPANHA
Bemed Productos Y Distribuciones, S.L.
Tel. +34 94 674 0774
jnbemed@gmail.com
Lauaxeta Olekari, 46 C - 1º B
48100 Munguia, Spain

SUÉCIA
Mediplast AB
Tel. +46 40 671 23 00
mediplast.info@mediplast.com
Kantyxegatan 29
SE-21376 Malmö, Sweden
www.mediplast.com

SUÍÇA
Medeco-CH Sàrl
Tel. +41 22 307 01 70
info@medeco-ch.com
Route de Trélex 8
1266 Duillier, Switzerland
www.medeco-ch.com

TURQUIA
Fiksmed Tic. Ltd. Sti
Tel. +90 312 284 15 25
sanem@fiksmed.com.tr
Kizilirmak Mah.Muhsin yazicioglu cad asmalibache apt no:7/1
Cukurambar
Ankara, Turkey
www.fiksmed.com.tr

REINO UNIDO
BonAlive Biomaterials Ltd
Tel. +358 401 77 44 00
contact@bonalive.com
Biolinja 12
20750 Turku, Finland
www.bonalive.com

ORIENTE MÉDIO / ÁSIA

INDIA
Shreyaas Health Care
Tel. +91 422 2563576
info@shreyaas.net
No. 73, II Floor, Lal Bagathur Colony, Peelamedu
641004 Coimbatore, Tamilnadu, India
www.shreyaas.net

ISRAEL
Da-Mor Ltd.
Tel. +972 9 954 3616
da_mor@012.net.il
19 Beeri Street
46456 Herzeliya, Israel
www.da-mor.co.il

ARÁBIA SAUDITA
Husn Al Emirat Est
Tel. +966 1 453 6171
marketingmgr@husnksa.com
PO Box 93341, Riyadh 11673
Kingdom of Saudi Arabia
www.alewan.com

MALÁSIA
Malex Medical Asia (M) Sdn Bhd
Tel. +603 7880 0192
enquiries@malexmedical.com
No.19-1, Block E1, Jalan PJU 1/42
Dataran Prima, 47301 Petaling Jaya
Selangor, Malaysia
www.malexmedical.com

NOVA ZELÂNDIA
Device Technologies New Zealand
Tel. +64 9 913 2000
sales@device.co.nz
47 Arrenway, Albany
Auckland, New Zealand
www.device.co.nz

TAIWAN
Chi Fu Trading Co. Ltd.
Tel. +886 2 2790 0799
info@chifupharma.com
69, Lane 77, Xin Ai Road
7th Floor, Neihu District
Taipei 11494, Taiwan
www.chifupharma.com

EMIRADOS ÁRABES
Bayan Medical Co.
Tel. +97143468772
saed@bayanmed.com
Office 320, Emarat Atrium Bldg,
Sheikh Zayed Road
Dubai, United Arab Emirates
www.bayanmed.com

AMÉRICAS

BRASIL
Ossis Medical
Tel. +55 11 4301-3714
info@ossis.com.br
R.Domingos Lopes da Silva, 890- Cj.1.305
05641-030, São Paulo, SP, Brasil
www.ossis.com.br

AMÉRICA CENTRAL E CARIBE
Kaisermed SA de CV
Tel. +1 954 850 4173
info@kmed-ca.net
Santa Tecla, LL
El Salvador

CHILE
International Medical Products Chile
Tel. +59 9 66742585
cperez@impchile.cl
Av Sucre N° 1389
Ñuñoa Santiago, Chile
www.impchile.cl

COLOMBIA
Avalon Pharmaceuticals S.A.
Tel. +571 6160255
omar.martinez@avalon.com.co
Cr. 14 No 85-68 Oficina 402
Bogotá, DC – Colombia
www.avalon.com.co

ÁFRICA

ÁFRICA DO SUL
Stratmed
Tel. +27 21 68 55 146
di@stratmed.co.za
7 Thicket road, Rosebank
7705, Cape Town, South-Africa
www.stratmed.co.za